

# L'Angolo della Storia

## Le ossa leggere di Fausto Coppi: nobile tributo alla casistica ortopedica

**N. Spina**

U. O. di Ortopedia e Traumatologia, ASUR Marche – Zona territoriale n. 9 –, Macerata.

*Indirizzo per la corrispondenza:*  
Dr. Nunzio Spina, Via Cioci 50, 62100 Macerata  
Tel. +39 0733 30827  
E-mail: nunzspin@tin.it

### *Ringraziamenti*

Si ringraziano, per le notizie e il materiale fornito: la dott.ssa Elena Delitala Corinaldesi (figlia del maestro Francesco Delitala); il prof. Carlo Cormio (ex allievo del Rizzoli); il geom. Gino Bailo e il dott. Carlo Sterpone (contemporanei e amici di Coppi); Amilcare Fossati (curatore della mostra fotografica di Tortona *L'Airone alto nel nostro cielo*), il giornalista Maurizio Di Gregorio (*Corriere della Sera*), il dott. Maurizio Bruni (*Biblioteca Sportiva Nazionale*).

*Articolo redatto in occasione del 50° della morte di Fausto Coppi (15 settembre 1919 – 2 gennaio 1960)*

Una foto e un ritaglio di giornale sbucano fuori da un cassetto pieno di ricordi e vengono offerti in pasto per sfamare una malcelata curiosità. In entrambi c'è la stessa immagine, con il prof. Francesco Delitala e Fausto Coppi, uno accanto all'altro, all'Istituto Ortopedico Rizzoli di Bologna: la lastra radiografica in primo piano, il medico che ne spiega i contenuti con aria rassicurante, il paziente che sta lì ad ascoltare con qualche apprensione. Nel frammento di rotocalco, ripiegato e inevitabilmente sgualcito, la striminzita didascalia ci dà pochi riferimenti; la gentile donatrice – nonché figlia del professore – ancor meno: “So che papà ha avuto in cura Coppi e che era un suo tifoso. Altri particolari non ne conosco... Tenga lei questi pezzi, glieli regalo. Magari l'aiuteranno a saperne di più...”.

Stavolta, il percorso di documentazione è al contrario. Non più la ricerca di immagini per illustrare una storia più o meno conosciuta, ma la sua ricostruzione partendo da una foto. Personaggi celebri, nei rispettivi campi: il primo ha praticamente raccontato ogni vicenda della sua vita di ortopedico, perché così a lui piaceva fare, usando la penna con l'abilità di un romanziere; del secondo si è scritto e si continua a scrivere di tutto, così come è consuetudine

con un grande mito dello sport che vive ancora nel cuore della gente. Eppure, di questo loro incontro nessuna traccia nella bibliografia – diciamo così – di comune diffusione. È stato necessario scavare un po', inseguire qualche testimonianza vivente e rispolverare documenti d'epoca. Alla fine, l'episodio è servito da pretesto per tracciare, attraverso le fratture riportate dal grande ciclista (e i vari personaggi che si sono imbattuti in lui, oltre a Delitala), una piccola pagina di storia dell'Ortopedia italiana.



**Fig. 1.** Il prof. Francesco Delitala (a sinistra) e Fausto Coppi (a destra) all'Istituto Rizzoli di Bologna. Agosto 1952.

## FRATTURA E RIFRATTURA DI CLAVICOLA "LEGATE" DA UN FILO D'ARGENTO

6 Agosto 1952. Velodromo di Perpignano, sud-est della Francia. Fausto Coppi era già il Campionissimo. Aveva 33 anni, e nel suo palmares, tra le tante vittorie, c'erano quattro Giri d'Italia e due Tour de France. Indossava la maglia gialla con la quale, pochi giorni prima, aveva trionfato a Parigi per la seconda volta (e per la seconda volta centrando la doppietta Giro-Tour nella stessa stagione, impresa fino allora unica e ritenuta impossibile). Era impegnato in una kermesse, uno dei tanti circuiti a ingaggio che gli portavano in tasca un bel po' di soldi, mentre quelli dei premi del Tour li aveva lasciati – come sua abitudine – tutti ai gregari. Sulla lunga pista in cemento, Coppi pedalava disinvolto e fiero: aveva ormai smaltito la fatica delle cavalcate solitarie all'Alpe d'Huez e al Sestriere, determinanti per la sua seconda, strepitosa vittoria in terra francese, mentre il pubblico lo inneggiava come un proprio idolo: "Fostò, Fostò!". C'era in svolgimento una "americana", una specialità a coppia in cui i due ciclisti sono in pista contemporaneamente, ma quello effettivamente in gara sta alla testa della corsa, mentre l'altro rimane vicino alla balastra in attesa di dare il cambio al compagno; che nel caso specifico era Fiorenzo Magni, anche lui reduce dal Tour, dove aveva vestito la maglia gialla nelle tappe iniziali, prima di mettersi al servizio di Coppi come gregario (la partecipazione italiana alla competizione transalpina, allora, avveniva come squadra nazionale e non di club). Viaggiavano con un giro di ritardo quando Fausto, ricevuto l'ennesimo cambio da Fiorenzo, si lanciò all'inseguimento dello spagnolo Bernardo Ruiz; la curva da affrontare, Ruiz d'improvviso allargò all'esterno proprio mentre Coppi lo stava superando: lo scontro fu inevitabile, il capitolombolo del corridore in giallo la penosa conseguenza. Furono attimi di paura. Un forte dolore alla spalla destra, una ferita sanguinante al capo (per fortuna protetto dal casco), uno stato di shock. C'era la moglie Bruna in tribuna, che si precipitò nello spogliatoio e quasi svenne al solo vedere. In famiglia si era vissuto il dramma del fratello minore di Fausto: poco più di un anno prima infatti, a Torino, nella volata finale del Giro del Piemonte, Serse Coppi era caduto picchiando la testa contro un marciapiede. Sembrava nulla, si era rialzato, aveva tagliato il traguardo e anche raggiunto un albergo del centro; ma ebbe appena il tempo di fare un bagno caldo, poi entrò in coma, non ci fu più nulla da fare! Fausto, invece, l'aveva sempre scampata: cadute tante, fratture in numero – quanto meno – doppiamente proporzionale; si era sempre ripreso, però, ed era tornato a vincere.

L'aveva scampata anche stavolta, ma si fece prendere dallo scoramento, e quando uscì da quel velodromo dichiarò apertamente: "Non corro più!". Il giorno dopo, all'Ospedale Saint Pierre di Perpignano, una radiografia diede il primo responso: frattura della scapola e della clavicola di destra. "C'est pas grave!" – dissero i medici francesi; gli applicarono un bendaggio alla Velpeau (dall'insolito color verde) e lo dimisero il mattino successivo, dopo una notte per lui insonne: tre settimane di riposo, poi di nuovo in bici. Lo sgomento iniziale, a poco a poco, lasciò spazio alla fiducia e alla sua ben nota voglia di lottare. Non poteva lasciare il ciclismo: non lo voleva lui, e soprattutto non lo volevano i suoi tifosi, che gli fecero subito arrivare messaggi di incoraggiamento. Bruna, ancora una volta, dovette fare buon viso a cattivo gioco. Da tempo, ormai, sperava ardentemente che il suo Fausto chiudesse con l'attività: temeva per la sua salute, certo, ma forse c'era anche il desiderio di averlo tutto per lei, e di sottrarlo all'attenzione morbosa del pubblico, in particolare di quello femminile. Con la "Dama Bianca" – tanto perché siamo entrati in argomento – non c'erano stati fino allora che timidi sguardi e furtive lettere di corrispondenza.




Fig. 2. Coppi, col bendaggio alla Velpeau, osserva assieme alla moglie Bruna la radiografia praticata all'Ospedale di Perpignano.

## Le ossa leggere di Fausto Coppi: nobile tributo alla casistica ortopedica



**Fig. 3.** Nel giardino dell'Ospedale di Tortona, Fausto in compagnia di amici, dopo l'intervento per la prima frattura di clavicola. Luglio 1942.

La frattura di scapola interessava trasversalmente la porzione del corpo, per la lunghezza di circa 4 cm, senza distacco; quella di clavicola presentava una leggera mobilità tra i monconi, ed era situata a livello del terzo medio, laddove si evidenziò la presenza di un filo metallico. Qualcosa era già successo, evidentemente, e per capirlo dobbiamo fare un salto indietro di dieci anni.

29 giugno 1942. Milano, velodromo Vigorelli di Via Arona. Di scena i campionati italiani su pista. Si era in piena Guerra Mondiale, e l'Italia aveva già contato i suoi morti sui fronti greco, africano e russo, ormai rassegnata a sentirsi piovare le bombe addosso. Eppure c'erano 18.000 spettatori, quel giorno, sulle tribune del glorioso stadio consacrato al ciclismo. Fausto Coppi non era ancora il Campionissimo, ma aveva già fatto parlare di sé, vincendo al suo debutto nel '40 – da impertinente gregario di Gino Bartali – il Giro d'Italia; poi altre vittorie nelle poche manifestazioni in linea degli anni successivi, fino ad aggiudicarsi la maglia tricolore del campionato su strada. Nella prova "ad inseguimento", in cui due corridori si sfidano a cronometro partendo da due punti opposti della pista su una distanza prestabilita (allora di 5 km), il giovane Fausto si era qualificato per la finalissima contro il toscano Cino Cinelli, dopo avere eliminato due vecchi marpioni della specialità, Antonio Bevilacqua e Olimpio Bizzi. Lo starter aveva già chiamato alla partenza i finalisti, quando Coppi, compiendo alcuni giri di prova per sgranchire le gambe, si

ritrovò in una curva affollata di corridori distratti e cadde pesantemente sul lato destro, un tutt'uno con la bici. La descrizione di Gianni Brera, storico giornalista sportivo, è quanto mai suggestiva: "Cade a mattone: come lo rialzano, sente slacciarsi la spalla destra: neanche un gran male: si è divisa di netto la clavicola: e gli casca il braccio".

La diagnosi di frattura scomposta della clavicola destra venne fatta lì, nell'infermeria del Vigorelli, dal medico di turno dott. Pino Maggi: del resto, bastava ispezionare e palpare! Coppi venne quindi trasportato all'Ospedale Maggiore di Milano dove rimase ricoverato fino al giorno dopo. Intanto Cinelli tolse da qualsiasi imbarazzo la giuria, decidendo subito di rinunciare alla vittoria a tavolino (come gli sarebbe spettato per regolamento) e concedendo la disputa della gara a quando l'avversario sarebbe stato in grado di affrontarla. Gli obblighi militari di Fausto, che era caporale al 38° Reggimento di fanteria di stanza a Tortona, lo obbligarono al ritorno in sede: i sanitari milanesi, che si erano limitati ad applicargli un apparecchio provvisorio di immobilizzazione, non potevano opporsi al trasferimento.

Il dilemma di come trattare quella frattura scomposta di clavicola – il nome del paziente era Fausto Coppi, non uno qualsiasi – dovette per un po' assillare i sanitari che lo presero in cura all'Ospedale Civile di Tortona: intervento chirurgico o trattamento conservativo? Bisogna riconoscere che, a distanza di più di mezzo secolo, il problema per noi ortopedici – nell'affrontare casi come questi – si lascia spesso imbrigliare dal medesimo interrogativo... Il dott. Lorenzo Capovani, quarantenne, era il primario chirurgo incaricato; in zona si era guadagnato una buona fama, ci si affidava volentieri alle sue prestazioni. Quella frattura, secondo lui, andava operata. Passò più di una settimana, forse per lasciar maturare la decisione da ambo le parti; poi il 10 luglio fu praticato l'intervento. Capovani era assistito dai dottori Mauro Goggi e Mario Verdesè. I resoconti giornalistici di allora così si esprimevano: "... atto operatorio consistente nella estrazione di scheggia ossea incuneata nella regione dei grossi vasi, con sutura metallica dei tronconi". Frattura scomposta, quindi, con un terzo frammento interposto (verosimilmente piccolo e ruotato di 90°) di cui si temeva la minaccia all'arteria succlavia: rimossa la scheggia, il chirurgo aveva praticato una osteosintesi dei due monconi principali mediante un cerchiaggio metallico, per l'esattezza con un filo d'argento, materiale allora in uso. E quel filo pregiato – grazie a Dio – non solo sarebbe riuscito a far consolidare rapidamente e in buona posizione la frattura, ma non avrebbe mai provocato il minimo segno di intolleranza. Quando Coppi si sottopose alle radiografie per

la caduta di Perpignano, dieci anni dopo, il filo era ancora là, lucente, quasi a impedire che la nuova frattura – così almeno gli diedero a intendere – si lasciasse scomporre.

Il ricovero all'ospedale di Tortona – parliamo sempre della frattura del '42 – si protrasse per alcuni giorni, durante i quali Fausto, che indossava un semplice foulard, fu confortato dalle frequenti visite degli amici. Appena dimesso, Biagio Cavanna, suo massaggiatore e preparatore (era cieco, ma aveva mani che sentivano e vedevano tutto!), lo fece rimontare in sella, anche con la sola sinistra sul manubrio. Il 6 settembre Coppi tornava alle competizioni, partecipando al Giro del Piemonte, sesto appuntamento del cosiddetto “Giro di guerra” (un Giro d'Italia allestito con sole “classiche”): ricadde già in quella gara, ma gli andò bene e arrivò ottavo. Il 4 ottobre era pronto per riprendere la sfida con Cinelli al velodromo Vigorelli; non lo batté, lo umiliò: nel senso che lo inseguì e lo raggiunse, addirittura ai 4.160 metri dei 5.000 previsti. Dalla Legnano, la sua scuderia dai colori verde-rosso, gli avevano detto di stravincere, perché di fronte c'era un corridore della Bianchi, la grande rivale, che trionfava già tanto e non bisognava avere pietà: lui eseguì gli ordini, ma il rimorso di avere ripagato a quel modo il generoso gesto dell'avversario lo tormentò per un po' di tempo. Ripagò in maniera ben più profumata la Bianchi, invece, quando passò sull'altra sponda: dal '46 in poi, i più grandi successi in terra nazionale – di cui in parte già sappiamo – lo vedevano spesso come “un uomo solo al comando, la sua maglia è bianco-celeste ...”.

Il desiderio di riprendersi da quella prima frattura di clavicola aveva dato una tale carica al suo spirito combattivo e una tale forza a quelle sue gambe lunghe e muscolose, da spingerlo ad affrontare subito un'altra impresa: il record dell'ora. Lo deteneva da cinque anni il francese Maurice Archambaud. Il teatro di Coppi fu ancora il Vigorelli, il 7 novembre dello stesso anno, quando già le prime bombe cadute su Milano avevano indotto i più a disertare gli eventi sportivi: l'impresa riuscì, e il nuovo primato sarebbe durato, stavolta, per ben quattordici anni. Non fu sufficiente però a evitargli la partenza per il fronte. Coppi, per il suo colonnello comandante, era semplicemente il fante Angelo Fausto Coppi (questo in realtà il suo nome di battesimo). Partì per l'Africa anche lui, il 1° marzo del '43, dove poi finì internato dagli inglesi, nel deserto tunisino e algerino. In Italia tornò esattamente due anni dopo: era l'ombra si sé stesso. La guerra gli aveva tarpato le ali, proprio quando aveva cominciato a volare!



Fig. 4. Una foto su cartolina (con autografo) di Fausto Coppi: tubolare sulle spalle, con la gloriosa maglia della Bianchi, indossata dal 1946.

## L'ACCOGLIENZA DEL RIZZOLI, ALL'INSEGNA DI UN'ANTICA TRADIZIONE

Dopo la caduta di Perpignano del '52 (frattura di scapola e rifrattura di clavicola a destra) Coppi rientrò subito in Italia con l'intenzione di affidarsi alle cure del Rizzoli, mentre alla radio e sui giornali si alternavano notizie contrastanti sull'entità della lesione riportata: chi lo vedeva costretto a uno stop di tre mesi, chi invece pronosticava una guarigione dopo soli otto giorni. Lo aveva già frequentato in passato, l'istituto bolognese; si può dire che, negli ultimi anni, fosse diventato un ospite di riguardo, ricorrendo a consulenze specialistiche per le varie lesioni che gli erano state trattate: in particolare, si era rivolto al prof. Carlo Pais, “primo aiuto” del direttore Delitala. Il consulto avvenne lunedì 11 agosto, in anticipo di un giorno rispetto a quanto dichiarato, per sfuggire – pare

**Le ossa leggere di Fausto Coppi: nobile tributo alla casistica ortopedica**

– alla calca dei tifosi (obiettivo che riuscì solo in parte). Il campione arrivò a San Michele in Bosco a bordo della sua macchina, in compagnia della moglie, del medico di fiducia, il dott. Coda, e del suo inseparabile amico Giovannino Chiesa, una sorta di segretario tuttofare. Si presentò puntuale all'appuntamento, alle 9,30, in canottiera bianca e calzoncini corti. Lo accolse Pais, che dopo avergli chiesto particolari sulla caduta e averlo visitato, lo accompagnò nel reparto di radiologia: furono eseguite due riprese stereoscopiche, due radiografie e quattro stratigrafie (come dire, tutti i mezzi diagnostici allora disponibili per non farsi sfuggire nulla). Da lì trasferimento in “sala gessi”, dove lo stesso prof. Pais, coadiuvato da un suo collaboratore, il dott. Giuseppe Longhi, confezionò un gesso toraco-brachiale. Il referto così recitava: “Frattura senza spostamento del terzo medio della clavicola destra e della scapola destra. Apparecchio gessato per venti giorni”.

Era entrato al Rizzoli con un leggero bendaggio, ne usciva ingabbiato in un rigido gesso. L'umore di Coppi non poteva essere certo dei migliori, ma bastarono le dimostrazioni di affetto da parte del personale di servizio e degli stessi ammalati (abbandonò le corsie chi poteva) per dare un po' di luce a quel suo volto cupo e malinconico. Si trattenne volentieri in istituto per far colazione, poi ripartì alla volta di casa. Era diretto a Caldirola, paesino di villeggiatura a 1.000 metri di altitudine, dove avrebbe trascorso, con la moglie e con la figlia (la piccola Marina), qualche giorno di quell'agosto torrido. A pochi chilometri c'era Castellania, il paese di collina che lo aveva visto nascere, il 15 settembre del 1919; poco più in là Tortona (gli amici d'infanzia, il servizio militare) e Novi Ligure, sede del suo primo lavoro (garzone di salumeria) e sua nuova dimora da sposato. Tutto là, in quello spigolo di terra del Piemonte, in provincia di Alessandria, che sale dalla pianura all'Appennino, insinuandosi – quasi in maniera indebita – tra la Liguria, la Lombardia e l'Emilia.

L'Istituto Rizzoli, nel 1952, si era già lasciato alle spalle le dure fatiche del dopoguerra e aveva ripreso con forza il suo ruolo di primo piano sulla scena nazionale. Francesco Delitala lo dirigeva da dodici anni, da quando era stato chiamato a coprire il vuoto lasciato dal grande Vittorio Putti, e ora si avviava – alla soglia dei settanta – a concludere dignitosamente la sua lunga carriera. Aveva dovuto affrontare e patire tutte le difficoltà e i soprusi del conflitto mondiale, cercando con i pochi mezzi a



Fig. 5. Il prof. Carlo Pais.

disposizione di soccorrere i tanti feriti reduci dal fronte e rassegnandosi, poi, all'occupazione dell'istituto stesso, sia da parte dei tedeschi che degli alleati. Superata l'emergenza degli amputati, delle osteomieliti secondarie a lesioni d'arma da fuoco, delle malformazioni infantili che in quegli anni di miseria erano un po' sfuggite alle diagnosi precoci, il prof. Delitala aveva portato il Rizzoli a primeggiare nei settori più moderni della specialità, dedicandosi soprattutto al trattamento chirurgico delle ernie del disco, all'impianto di protesi articolari, allo studio e alla classificazione dei tumori ossei. In quella scuola bolognese vi era cresciuto. Nato nel 1883 a Orani, in provincia di Nuoro, un anno dopo la laurea aveva abbandonato la sua Sardegna per gettarsi tra le braccia di Alessandro Codivilla, colui che aveva praticamente dato all'Ortopedia italiana – più degli altri – l'onore di scienza chirurgica autonoma. Rimasto al fianco di Putti per otto anni dopo la morte del loro mae-

stro, Delitala si era poi incamminato per la sua strada di primario e di docente: diresse per quasi vent'anni il reparto di Ortopedia e Chirurgia Infantile dell'Ospedale S. Giovanni e Paolo di Venezia; insegnò alla facoltà di Padova, prima, e poi di Napoli, dove si trasferì per un anno. Era tornato al Rizzoli ai primi del '41, assumendo – come i suoi predecessori – il doppio titolo di direttore dell'istituto e della cattedra universitaria. Con lui, quella scuola, aveva continuato la sua nobile tradizione.

Di pazienti famosi, a Delitala, ne erano già capitati. Nel '44 aveva avuto in cura Anna Maria Mussolini (la quinta e ultima figlia del Duce), colpita da bambina da una forma di poliomielite che le aveva procurato una grave scoliosi. Si era dovuta sottoporre a un trattamento chirurgico, oltre che alla terapia con corsetti e a quella riabilitativa, praticata poi a lungo nell'Istituto Ortopedico "Principe di Napoli" ad Ariccia, nei pressi di Roma. Personaggio altrettanto noto era padre Agostino Gemelli: fu condotto al Rizzoli per una grave frattura del bacino con lussazione centrale della testa del femore, che Delitala riuscì brillantemente a ridurre. Si mostrò sempre riconoscente, il padre francescano milanese (al secolo Edoardo Gemelli), che tra l'altro era anche medico e psicologo; fondatore dell'Università Cattolica, gli venne poi intitolato, nel 1964, un Policlinico Universitario a Roma.

La carriera di Carlo Pais aveva seguito per lunghi tratti la scia del suo direttore. Si erano conosciuti a Venezia, lui originario di Auronzo di Cadore, nel Bellunese, dove era nato nel 1910. Delitala aveva bisogno di un bravo disegnatore per le immagini di un suo articolo sulla tubercolosi dell'arto superiore; all'Ospedale S. Giovanni e Paolo, un giovane neo-laureato – "timido e riservato" – girava a frequentare vari reparti in cerca di esperienza e di sistemazione: anatomia patologica, malattie infettive, otiatria. Era Pais: qualcuno aveva notato che a tracciare disegni se la cavava, e fu così che entrò anche nel mondo dell'Ortopedia, ma stavolta senza più uscirne.

Il professore intuì subito – al di là delle virtù grafiche – le doti di ingegno e di tenacia di quel giovane, e fu per questo che dopo averlo trattenuto per quattro anni a Venezia se lo portò con sé a Napoli e poi al Rizzoli. Qui Pais trovò la sua affermazione: era un buon organizzatore e un eccellente clinico, avvalendosi peraltro di una memoria fuori dal comune, per cui era considerato una sorta di enciclopedia vivente; divenne ben presto anche un abile operatore, grazie soprattutto al suo continuo esercizio in

sala di dissezione. Aveva una tale stima di lui, Delitala, da consegnargli il caso chirurgico più delicato e più tragico: quello della sua primogenita, Maria, colpita a vent'anni da un sarcoma vertebrale. A Pais, inoltre, venne praticamente affidato il compito di seguire e istruire i numerosi giovani che a quei tempi affluivano in istituto: tra questi Giuseppe Longhi (33 anni all'epoca dell'ingessatura di Coppi), che avrebbe poi raggiunto, e mantenuto a lungo, il posto di primario ospedaliero ad Ancona.

La patologia della colonna era solo uno dei settori che vedevano il prof. Pais primeggiare. Si occupava in realtà un po' di tutto, compreso ovviamente il vastissimo campo della Traumatologia, nel quale la sua esperienza era maturata grazie anche alla sua attività da chirurgo svolta in un ospedale da campo in Africa. Le lesioni del rachide, le fratture esposte, i trapianti ossei furono oggetto di importanti relazioni da lui tenute a congressi nazionali e internazionali. Una tecnica chirurgica originale, tra le tante, l'aveva escogitata per il trattamento delle lussazioni acromion-claveari: attraverso una guida (che da lui prese il nome) si poteva introdurre a cielo chiuso un filo d'acciaio in senso disto-proximale, per fissare la riduzione ottenuta.

### **CARLO PAIS E ACHILLE MARIO DOGLIOTTI AL CAPEZZALE DEL CAMPIONE**

Fausto Coppi si era affidato a Pais, in maniera particolare, in occasione di un infortunio capitatogli due anni prima. Il 1° giugno del 1950, nel corso della tappa più attesa del Giro d'Italia, quella da Vicenza a Bolzano, che prevedeva la scalata di Rolle, Pordoi e Gardena, Coppi cadde malamente in un tratto in leggera ascesa, chiamato le Scale di Primolano. Fu la sbandata del suo vicino a buttarlo giù, senza alcuna possibilità di attutire il colpo: frattura di bacino, stavolta, e un mese di ricovero – immobile a letto – all'Ospedale Santa Chiara di Trento. Il prof. Pais lo raggiunse là, intervenuto due volte in consulenza: fu riscontrata una frattura delle branche ileo-pubica e ischio-pubica di destra, con modico spostamento della prima (il nome delle tre ossa indusse i giornalisti a parlare, impropriamente, di frattura tripla). La prescrizione fu di un breve periodo di scarico su telaio di Zuppinger dell'arto inferiore destro, poi applicazione di cintura pelvica; 40 giorni di riposo, più un mese di convalescenza. Tra i tanti sanitari che in quel giorno si alternarono al suo letto di degenza (primo

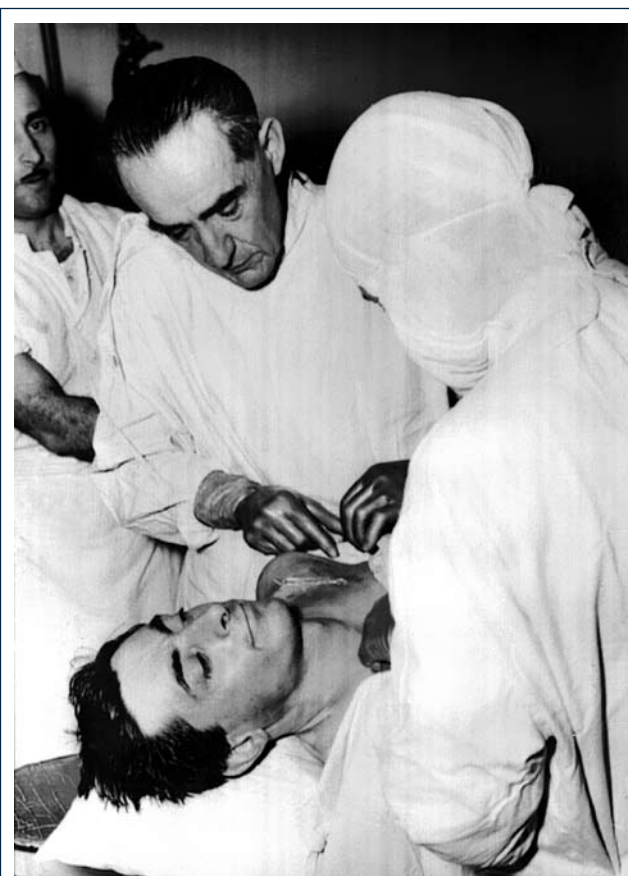
### Le ossa leggere di Fausto Coppi: nobile tributo alla casistica ortopedica

fra tutti il dott. Campi, responsabile sanitario del Giro), ci fu anche uno sconosciuto medico condotto della provincia di Varese, tale Enrico Locatelli, che andò a visitarlo in corsia insieme alla moglie, entrambi suoi tifosi accaniti: lei si chiamava Giulia Occhini, sarebbe diventata la “Dama Bianca”...

Quel tappone dolomitico, sul quale Fausto aveva tanto puntato, lo vinse – per la cronaca – Gino Bartali; il Giro, però, andò a un giovanotto svizzero forte e bello, Hugo Koblet, che aveva il vezzo di riavviare col pettinino la sua bionda chioma prima di ogni finale di gara!


Non trascorse neanche un anno prima che Coppi si ritrovasse a fare i conti con un'altra frattura. L'11 marzo del 1951 la Milano-Torino, la classica più antica del mondo, apriva la stagione agonistica. Fausto si era rimesso completamente dalla caduta di Primolano, e sul motovelodromo torinese di Corso Casale (laddove adesso c'è un monumento in suo onore) si propose per la volata finale: pioveva, la pista sembrava cosparsa di sapone, la ruota davanti gli scivolò via. Piste sventurate per lui: Torino dopo Milano, prima di Perpignano! Andò a terra sul lato sinistro e una volta rialzatosi cominciò a gridare: “Ho la clavicola rotta! Ho la clavicola rotta! Guarda se devo cominciare così la stagione ...”. Il prof. Dei Poli, medico della gara, non fece altro che confermare l'autodiagnosi di Coppi: frattura della clavicola sinistra (quelle già descritte, è bene ricordarlo, erano entrambe a destra). Lo portarono alla Clinica Sanatrix della città, sulle pendici della collina subito oltre il Po, per affidarlo alle cure del prof. Achille Mario Dogliotti, Direttore di Clinica Chirurgica Generale.

Dogliotti era – quel che si diceva – un luminaire. Sicuramente faceva ancora parte di quella vecchia scuola di chirurghi in grado di affrontare qualsiasi patologia; di un consulto specialistico non aveva certo bisogno. Esaminando la radiografia aveva diagnosticato una “frattura fra il terzo medio e il terzo laterale con disarcamento atipico dei monconi e con la presenza di frammenti liberi”. Non ebbe dubbi: intervento chirurgico! Coppi accettò, purché in anestesia locale, come del resto gli era stato consigliato, onde evitare qualsiasi “ripercussione dannosa sull'organismo”. L'atto operatorio fu praticato il giorno dopo la caduta. Durò 45 minuti, e Dogliotti (che nella circostanza fu assistito dallo stesso prof. Dei Poli e dai dottori Gili e Ciocatto) ne diede questa descrizione ai lettori della Gazzetta dello Sport: “... durante l'operazione si sono trovati i due



**Fig. 6.** Il prof. Achille Mario Dogliotti ha appena ultimato l'intervento chirurgico sulla clavicola di Coppi. Torino, 12 marzo 1951 (cortesia dell'Archivio del Corriere della Sera).

monconi clavicolari staccati a loro volta per il lungo, a coda di rondine, così da dar luogo alla formazione di ben quattro frammenti, di cui due decisamente spostati, appuntiti e pericolosamente infitti nelle delicate formazioni retroclavari ... si è dovuto ricorrere a due punti in filo metallico di vitallium fissati l'uno attraverso due piccoli fori praticati col trapano nei monconi liberi, l'altro passato attraverso ai due frammenti più ribelli, così da accerchiarli strettamente e costringerli a rimanere affrontati ...”. Come via d'accesso era stato eseguito un “taglio obliquo dei fasci muscolari dall'altezza dell'omoplata fin verso il gran pettorale”; dopo avere “cosperso il campo operatorio con un po' di polvere di antibiotici (penicillina e sulfamidici)”, era infine stata “sutura la pelle con punti staccati in seta molto sottile ed aghi atraumatici”; l'immobilizzazione supplementare venne affidata a un bendaggio alla Desault.



**Fig. 7.** Il controllo radiografico post-operatorio, praticato alla Clinica Sanatrix di Torino; la spalla sinistra è immobilizzata in un bendaggio alla Desault.

L'intervento era riuscito alla perfezione; il post-operatorio – ancora una volta assistito dalla buona sorte – non accennò alla benché minima complicazione. Coppi, da parte sua, si era comportato da paziente modello: l'unica sua pretesa era stata quella di essere informato, secondo per secondo, di come procedevano le cose. All'operazione aveva assistito anche il fratello Serse, che proprio in quella clinica, tre mesi dopo, sarebbe entrato già in coma per il suo trauma cranico, senza che Dogliotti potesse fare nulla per lui. Quando avvenne quella disgrazia, Fausto aveva già fatto in tempo a rientrare per il Giro d'Italia, in maggio, vincendo due tappe e giungendo alla fine quarto, alle spalle del vincitore Fiorenzo Magni, del velocista belga Rik Van Steenbergen e del passista svizzero Ferdy Kubler. Nell'agosto dello stesso anno, un grande exploit lo avrebbe realizzato anche il prof. Dogliotti, operando – per la prima volta nella storia – un paziente in circolazione extracorporea totale. Sarebbe diventato, a buon titolo, il pioniere della cardiocirurgia in Italia.

## L'INCONTRO CON FRANCESCO DELITALA, TRA UN GESSO E L'ALTRO

Torniamo all'estate del 1952. Al rientro dalla visita al Rizzoli – come già anticipato – Coppi trascorse qualche giorno di convalescenza a Caldirola, nelle colline tortonesi: il clima gradevole e le feste all'aperto gli fecero forse pesare meno quell'ingombrante apparecchio gessato, che in pubblico riusciva a mascherare bene sotto una comoda camicia a maniche lunghe. Il suo pensiero, però, era alla bici e agli allenamenti, e così decise di tornare presto nella sua casa di Novi Ligure, per rimettersi al lavoro. Tirò fuori da un ripostiglio il cavalletto che un artigiano milanese gli aveva preparato dopo l'incidente dell'anno prima a Torino; lo aveva già felicemente collaudato, gli serviva per pedalare senza essere sorretto, con la ruota posteriore che girava in unione a un rullo d'acciaio: insomma, una *cyclette* ante litteram, con la quale mantenersi in forma. Qualche volta, si avventurava anche sulle strade (con una bici adattata), inerpandosi ora per Castellania, dove andava a trovare mamma Angiolina, ora per Caldirola, dove era rimasta a trascorrere le vacanze la sua piccola figlia. Per far questo si era anche liberato anzitempo – chissà se con l'autorizzazione dei medici – della porzione antibrachiale del gesso, in maniera da riuscire meglio ad afferrare il manubrio.



**Fig. 8.** Caldirola (Tortona), agosto 1952. Fausto cerca di "alleggerire" il peso del gesso toraco-brachiale (nascosto sotto la camicia), partecipando a una festa di paese.

Dovevano trascorrere venti giorni prima del ritorno a Bologna per la visita di controllo. Ne fece passare diciannove. Il 30 agosto Coppi ripartì alla volta del Rizzoli, e il primo tratto del viaggio – pensate un po' – lo fece in bicicletta, da Novi a Piacenza: perché sprecare quei chilometri? Poi salì in macchina, sulla quale stavano già il dott. Coda e l'amico Chiesa. Il prof. Pais era di nuovo a San



## Le ossa leggere di Fausto Coppi: nobile tributo alla casistica ortopedica

Michele in Bosco ad attenderlo: rimosse il gesso, fece fare due radiografie, constatò una buona evoluzione del callo osseo e un altrettanto buona ripresa della motilità della spalla. Ma prudenza voleva che la immobilizzazione si prolungasse: un altro gesso, più corto e più leggero, doveva essere indossato per altri dieci giorni; l'apertura a valva avrebbe anche dato la possibilità a Coppi di iniziare la cura dei massaggi.


Le radiografie vennero esaminate anche dal prof. Delitala, ed eccoci così arrivati alla fine del nostro percorso di ricerca, partito da quella foto iniziale ... Il direttore si rivolse a Coppi assicurandolo sul buon andamento delle cose, tuttavia confermò la necessità di un ulteriore apparecchio gessato, e lo invitava quindi a pazientare. Fausto dovette rimettersi ancora una volta al parere medico, ma il suo profilo nella foto – naso grande e pizzuto, occhio fuori dall'orbita, collo affondato tra le spalle – non sembra proprio quello di una persona che si fosse rallegrata per quanto gli era stato detto.

Recuperando la pagina di quel giornale (*Il Calcio e il Ciclismo Illustrato*), l'articolo mostra un titolo eloquente, "Coppi ancora imprigionato", e un'altra immagine inte-

ressante che vi proponiamo: Coppi a torso nudo, col suo caratteristico torace tondeggiante, che si lascia detergere da Giovannino Chiesa, dopo avere appena rimosso il gesso toraco-brachiale e prima del nuovo "imprigionamento"; qui la sua espressione è – se vogliamo – ancora più stralunata. Nella stessa foto si nota, tra loro, un personaggio che merita di essere ricordato nella storia del Rizzoli: è il cavaliere Giuseppe Boni, capotecnico radiologo (allora non esistevano i medici radiologi), che era stato già alla corte di Vittorio Putti. Non era un tecnico qualsiasi, aveva una capacità diagnostica fuori dal comune e spesso il suo parere risultava determinante. Partecipava anche alle lezioni di Delitala, preparando meticolosamente il materiale iconografico. Il prof. Carlo Cormio, marchigiano di Fossombrone, allievo del Rizzoli in quel periodo e poi primario a Fano, ricorda che tutte le mattine (puntualmente alle otto) Boni portava le lastre per la riunione col direttore Delitala sui casi trattati; quando le fratture non erano ben ridotte, lo faceva notare lui per primo ai medici diretti interessati, i quali spesso lo supplicavano di nascondere quelle immagini: li accontentava solo a patto che riparassero quanto prima.

Aveva una frenesia matta di tornare alle gare, Coppi. Fece uno sconto anche a quel secondo periodo di immobilizzazione, e il 5 settembre (meno di una settimana dopo) bussò nuovamente alla porta del Rizzoli. Solita procedura: rimozione del gesso, radiografie di controllo (Boni eseguì una proiezione antero-posteriore, una ascellare e una tangenziale), poi finalmente la tanto attesa sentenza: "fratture clinicamente e radiologicamente guarite". Pais, stavolta, gli applicò un bendaggio del modello "a otto" ("due spalline a trazione tubolare, raccordate a mezzo di elastico attorno alla schiena"), da utilizzare in corsa per una decina di giorni a scopo precauzionale. Fausto aveva girato in bici con un solo braccio sul manubrio o addirittura con un gesso: che problema poteva mai dargli un tubolare, in tutto simile peraltro a quello che gli stessi ciclisti portavano spesso sulle spalle come scorta?

Il 15 settembre era nuovamente in gara: ricominciava da là, dalla Francia, presentandosi ad alcuni dei circuiti post-Tour per i quali era stato invitato. Chiuse la stagione in crescendo, e l'anno dopo sparò altri botti. Trionfò al Giro d'Italia (per la quinta volta, un record condiviso da Alfredo Binda ed Eddy Merckx, ma finora mai battuto), grazie soprattutto all'indimenticabile scalata solitaria allo Stelvio tra due pareti di neve; poi il 30 agosto, in Svizzera, fu il giorno della conquista della maglia di campione del mondo su strada, a lungo inseguita.



**Fig. 9.** Bologna, Istituto Rizzoli, 30 agosto 1952. Coppi si lascia detergere la cute dal fedele Giovannino Chiesa, dopo la rimozione del primo gesso (si nota il flacone di etere in basso a destra); dietro a loro, il cav. Boni, capotecnico radiologo, con in mano lo chassis della lastra.

## IL VOLO DELL'AIRONE, PRIMA CHE PIOMBASSE IL NEMICO INVISIBILE

Quelle finora descritte non furono le sole lesioni riportate dal Campionissimo: nell'elenco dei distretti scheletrici interessati – tenendo conto degli infortuni occorsi prima e dopo – vanno inseriti anche un malleolo, un legamento del ginocchio, un'arcata fronto-temporale più base cranica, una vertebra dorsale (che lo costrinse a portare un busto gessato prolungato alla regione cervicale), un collo di femore, due dita di una mano, qualche costa ogni tanto ... Abbastanza per avanzare l'ipotesi di una costituzionale fragilità scheletrica, che qualcuno volle ascrivere a una presunta forma di rachitismo, basandosi soprattutto su quel suo torace anomalo, carenato anteriormente. Ipotesi scientificamente non sostenibile, visto che Fausto Coppi era longilineo e non di bassa statura, aveva una prevalenza degli arti sul tronco e in particolare gli arti inferiori erano ben allineati e potenti. Quanto alla gabbia toracica, il diametro antero-posteriore prevaleva su quello trasverso (la posizione china sul manubrio svelava anche un certo grado di ipercifosi dorsale), ma non risulta che fossero presenti i noduli del cosiddetto rosario rachitico. Non si poteva neanche parlare di un difetto, piuttosto di una benedizione della natura, perché da quella forma insolita del torace aveva ricavato una capacità respiratoria eccezionale, che tradotta in numero equivaleva a 6 litri e mezzo. Dentro quella gabbia, poi, batteva un cuore quanto mai vigoroso e resistente, che viaggiava alla invidiabile frequenza di 44 pulsazioni al minuto!

Il fisico di Fausto, per quanto le forme fossero tutt'altro che armoniche, era sanissimo. E lui era molto attento – maniacale quasi – nel cercare di mantenerlo integro: ai duri programmi di allenamento associava una dieta rigorosa e una condotta di vita morigerata. Che avesse lo scheletro fragile è probabile, ma in fondo anche questo era da considerare un dono piovuto dal Cielo: con quelle ossa così leggere, da uccello quasi, poteva volare sulla bici, e a volte sembrava proprio che vi riuscisse. Non per niente fu soprannominato l'Airone.

Ci fu addirittura chi – viaggiando un po' con la fantasia – volle attribuire alle stesse fratture un significato positivo, come se tutto fosse calcolato da un provvidenziale fatalismo: sosteneva che le ossa di Coppi si rompevano al momento giusto, perché lo costringevano a recuperare, altrimenti la fatica lo avrebbe annientato ...




Fig. 10. "Un uomo solo al comando, la sua maglia è bianco-celeste, il suo nome è ... Fausto Coppi!".

Solo un nemico invisibile avrebbe potuto attaccarlo senza dargli alcuna possibilità di rialzarsi. Si chiamava *Plasmodium falciparum*: si introdusse nel suo organismo senza farsi accorgere, trasportato da un nugolo di zanzare fameliche, in una notte africana di caldo umido insopportabile. Era il dicembre del 1959. Bene appostato nei suoi globuli rossi, il subdolo agente della malaria "svolse il suo compito senza lasciar trapelare i segni dello sfacelo che stava mettendo in atto", come ha scritto il suo vecchio amico tortonese Gino Bailo nell'affascinante libro *L'ultimo dicembre*. Il colpo micidiale di quel virus fu sferrato il primo giorno del nuovo anno. L'Ospedale di Tortona, stavolta, assistette inerme alla sua brevissima

**Le ossa leggere di Fausto Coppi: nobile tributo alla casistica ortopedica**

agonia. A 40 anni da poco compiuti, Fausto Coppi lasciò il mondo in netto anticipo, prima che il mondo si dimenticasse di lui!

Anche il prof. Carlo Pais venne a mancare prematuramente, nel 1958. Dopo la brillante esperienza del Rizzoli si trasferì a Genova dove occupò il posto di direttore della locale Clinica Ortopedica: fece in tempo a fondare una scuola di grande prestigio e a formare uno stuolo di validi allievi, ma tanto avrebbe ancora potuto dare all'Ortopedia italiana, se una violenta neoplasia al rene non l'avesse sconfitto a soli

48 anni. Lo pianse, tra gli altri, il suo maestro Francesco Delitala, che avrebbe invece avuto il dono della longevità, oltre ai tanti dei quali era dotato (l'eleganza nella scrittura, la delicatezza nel dipingere, l'estro nell'incidere medaglie, a parte le sue qualità strettamente professionali): morì, infatti, all'età di cento anni e cinque mesi.

In quel cassetto pieno di ricordi, che è ancora là come lui lo aveva lasciato, nello studio della sua casa a Bologna, vi è racchiuso un secolo di vita italiana – più che di storia dell'Ortopedia – con tante immagini da raccontare.